SUPRATHEL®
NovoSorb®
BTM



DAV 2020
15.-18. Januar | Zell am See
38. Jahrestagung der
Deutschsprachigen Arbeitsgemeinschaft für
Verbrennungsbehandlungen

SUPRATHEL® and NovoSorb®BTM in verschiedenen Indikationen

Scientific Update 01/2020

DAV 2020, Zell am See

- **Evaluation of oxidative stress and consequences in burns**
  M. Demircan, K. Gürünlüoglu, H. Haller
  Der Einsatz von Suprathel® bei zweitgradigen Verbrennungen führt zu einer Reduktion des systemischen oxidativen Stresses sowie der Entzündungsreaktion im Vergleich zu Silberprodukten. Lokal zeigte sich eine erhöhte Telomerasenexpression sowie Zellzahl, die Epidermis war insgesamt dicker.

- **3 Jahre Erfahrungen mit BTM (Biodegradable Temporizing Matrix) in der Deckung von komplexen Verbrennungen**
  S. B. Eberwein, H. Amani, D. Lozano
  Erste Erfahrungen aus den USA zeigen, dass BTM eine kostengünstige Matrix mit deutlich geringerer Infektionsrate als alternativ verwendete Produkte darstellt, die bei 3°gen Verbrennungen eine bessere Narbenqualität als Spalthaut allein zur Folge hat.

- **Einflussfaktoren auf die Heilungszeit nach Enzymatischem Debridement**
  F. Sander, A. Omankowsky, F. Radke, H. Haller, B. Hartmann
  Es zeigte sich, dass die Wahl der Wundauflage nach enzymatischem Debridement Einfluss auf die Abheilungszeit hatte. Dabei zeigt Suprathel Vorteile.

- **Biodegradable Temporising Matrix (BTM) synthetic dermal substitute in the reconstruction of complex wounds and necrotising fasciitis defects**
  M. J. D. Wagstaff, Y. Caplash, J. E. Greenwood
  An sieben Fällen aus Australien konnte der sehr erfolgreiche Einsatz der synthetischen Matrix BTM bei komplexen Wunden und nekrotisierender Fasziitis mit 100%iger Take-Rate sowohl der Matrix als auch des Transplantats gezeigt werden.

- **Zweizeitige Deckung von Spalthaut-Meek-Inseln nach 7–10 Tagen mit einer Polylactid-Membran (Suprathel)**
  M. Rapp, R. Schappacher, U. C. Liener
  Die zweizeitige Deckung von Meek-Inseln mit Suprathel zeigte neben den bekannten Vorteilen (Schmerzreduktion, gutes Handling, wenig Infektionen) vor allem den Vorteil einer schnellen Wundheilung aufgrund des geschützten Anwachsens und Konfluierens der Inseln.

- **BTM (Biodegradable Temporising Matrix) as a dermal substitute in acute burns – outcomes and lessons learned from the first twenty patients**
  M. J. D. Wagstaff, J. E. Greenwood
  Bei der Lernkurve mit den weltweit ersten 20 Verbrennungsfällen, die mit der synthetischen Matrix BTM behandelt wurden, etablierte sich BTM als sicherer und effektiver dermaler Ersatz mit einem guten Narben-Outcome.

- **Studie Dermis**
  V. Galati, F. Hagen Stang, T. Kisch, P. Mailänder
  Bei Nachuntersuchungen an 65 Patienten mit tief dermalen Handverbrennungen zeigten sich bei Suprathel-behandelten Brandwunden in Bezug auf die Narbenqualität und Hautelastizität keine signifikanten Unterschiede zu transplantierten Wunden, die nach dem Goldstandard behandelt wurden.

PMI Newsletter

THE **TEMPORARY** SECOND SKIN

PMI
The Wound Healing Company

DAV 2020
15.-18. Januar | Zell am See

38. Jahrestagung der
Deutschsprachigen Arbeitsgemeinschaft für
Verbrennungsbehandlungen

- **Wundkonditionierung mit Suprathel CW bei Bestrahlungsulcus (Poster)**
  S. Volz, H. Sorg, R. Krämer
  In dieser Fallvorstellung eines Bestrahlungsulkus zeigte sich ein weiteres Mal das Wundkonditionierungs-Potential von Suprathel. Die Wunde zeigte darüber hinaus eine Wundverkleinerung sowie auffallend saubere Wundverhältnisse.

- **Vorteile der Anwendung von Suprathel in der Therapie kindlicher Brandverletzungen aus pflegerischer Sicht (Poster)**
  C. Belfekroun
  Seit 15 Jahren wird Suprathel im UKB sowohl konservativ als auch nach Zellsprühung angewandt. Aus pflegerischer Sicht wird es als die ideale Wundauflage im Kindesalter aufgrund des schnellen, unaufwendigen und schmerzarmen Verbandregimes beschrieben.

- **SUPRATHEL® aus ärztlicher und pflegerischer Sicht (Poster)**
  F. Taqatqeh, M. Keil, J. Richter, A. Dragu
  Eine Verringerung des Ressourcenverbrauchs bei gleichzeitig verbesserter Versorgungsqualität wird aus pflegerischer Sicht mit Suprathel beschrieben. Bei 107 Patienten, die mit Suprathel behandelt wurden, zeigten sich keine Infektionen, kein Nachtiefen und keine Eskalation der üblichen Schmerztherapie.

- **Suprathel – die Membran die retten kann (Poster)**
  Treptow, Pöhl, Blaschczok, Weigt
  Im beschriebenen Fall eines brandverletzten Patienten mit schwerem Verlauf zeigte sich Suprathel als komplikationsarme Versorgung und somit rettende Lösung bei notwendiger Verlegung des Patienten aus dem Brandverletztenzentrum.

PMI PolyMedics Innovations GmbH

Editor-in-Chief
Christian Planck, COO

Editorial Office
Daniel Subatzus, Regulatory Affairs
Dr. Jadranka Dobra, Medical Affairs

PolyMedics Innovations GmbH
Heerweg 15 D
73770 Denkendorf I Germany

Phone +49 (0)711 719 500-0
Fax +49 (0)711 719 500-10
E-mail info@suprathel.de

Polymedics Innovations Inc.
8681 Highway 92, Suite 308
Woodstock, GA 30189

Phone +1 646-604-2771
Fax +1 646-350-3129
E-mail info@suprathel.com

www.polymedics.de I www.suprathelu.com

ABSTRACT

Evaluation of oxidative stress and consequences in burns

Mehmet Demircan - Pediatric Intensive Burn Care Unit, Department of Pediatric Surgery, Faculty of Medicine, Inönu University, Malatya, Turkey
Kubilay Gürünlüoglu - Pediatric Intensive Burn Care Unit, Department of Pediatric Surgery, Faculty of Medicine, Inönu University, Malatya, Turkey
Herbert Haller - Senior Medical Consultant at Herbert Haller Medical Consulting, Austria

Abstract

Introduction: In a more extensive burn, the local inflammatory process is going on, causing a systemic inflammatory reaction. Increased xanthine-oxidase and neutrophil activation are the sources for the systemic oxidative stress reaction. The excess generation of reactive oxygen/nitrogen species is a critical event in the pathogenesis of thermal injury. By fragmenting hyaluronan chains ROS can influence vascular permeability, causing burn edema and damage to organs like heart, lung, liver kidneys, and muscles as well as hypermetabolism.

Material and methods: To evaluate the oxidative stress response in burns and the effect of dressings, blood samples were collected on days 0, 3, 7, 14, and 21 in 60 children with partial thickness burns. MDA, GSH, Total Oxidant Capacity, and Total Antioxidant Capacity were tested and compared between groups treated with HFAg and PLM. MDA content, Glutathione levels were determined spectrophotometrically, TOC, as well as TAC using the technique of Erel.

Oxidative stress reduces the expression of telomerase, controlling the length of telomeres. Conditions such as Oxidative Stress and absence of telomerase in the nucleus cause telomere shorting. Apoptosis occurs when a critical measure of telomeres is falling short. To evaluate the effect of oxidative stress on skin quality and the influence of burn dressings, 20 children each were tested on the impact of Hydrofiber with silver, polylactic membranes, or silver-sulfadiazine, in a prospective study, containing a control group and three groups with 20 children each. Skin biopsies were treated with TERT(A6) antibodies. TERT stained nucleus ratio and the number of cell nuclei were analyzed as well as the total cell count.

In another study the inflammatory response was measured by IL-6, TNF-α, and TGF-β under HF Ag or PLM dressing.

Results: Levels of IL-6 and TNF-α were significantly lower in the PLM group, and TGF-β was significantly higher within the first two weeks returning to a normal level in the third week, indicating a significantly lower inflammatory response under Suprathel. The backing of PLM to a normal level after two weeks avoided the predisposition for hypertrophic scarring.

Total Oxidant Capacity was significantly lower; Total antioxidant capacity significantly higher in the PLM group having a significantly shorter healing time under PLM. These parameters show a lesser systemic response resulting in shorter healing time and promise less complications.

The inhibition of the effect of telomere shortening by oxidative influence by PLM could also be demonstrated when comparing to HFAg and SSD, resulting in a higher cell count indicating a better quality of the skin.

Conclusion: Different dressings can influence Oxidative Stress response in burns. PLM showed an excellent performance in reducing oxidative stress and the consequences.

Products used: HFAg = Aquacel® AG (Convatec, Princeton, NJ, USA)
PLM = Suprathel® (Polymedics Innovations GmbH, Denkendorf, Germany)

ABSTRACT

3 Jahre Erfahrungen mit BTM (Biodegradable Temporizing Matrix) in der Deckung von komplexen Verbrennungen

Sigrid Blome-Eberwein - Regional Burn Center Lehigh Valley Health Network, Allentown, PA, USA
Hamed Amani - Regional Burn Center Lehigh Valley Health Network, Allentown, PA, USA
Daniel Lozano - Regional Burn Center Lehigh Valley Health Network, Allentown, PA, USA

Abstract

Einführung: Unter komplexen Verbrennungen verstehen wir solche, die sich nicht einfach mit Spalthaut decken lassen. Diese Definition schliesst also Verletzungen ein, die so tief sind, dass nicht- vaskularisierte Strukturen freiliegen, oder so groß und tief, dass Lappenplastiken nicht ausreichen um die Strukturen zu decken oder diejenigen Verbrennungen, bei denen komplexe Patientenvorraussetzungen eine Spalthaut- oder Lappendeckung nicht, oder jedenfalls nicht unmittelbar, erlauben. Dies schließt also auch großflächige Verbrennungen ein, bei denen eine phasenweise Deckung vorgenommen werden muss. In diesem Bereich liegen uns über 20 Jahre Erfahrungen mit anderen Matrices vor, die aber immer wieder zu Infektionen geführt haben und dadurch zu teilweise sehr kostspieligen Verlusten. BTM (Biodegradable Temporizing Matrix, PolyNovo, DE) ist ein rein synthetisches Gewebegerüst aus Polyurethan, abgedeckt durch eine Silikonmembran, ist von der FDA zur Anwendung freigegeben und befindet sich zur Zeit in der CE Zulassungsprüfung.

Methoden: 27 Patienten wurden über einen Zeitraum von drei Jahren unter anderem mit BTM behandelt, 8 weiblich und 19 männlich, im Alter zwischen 3 Monaten und 72 Jahren. Die Verbrennungsoberfläche lag zwischen 1% und 73%. Es kam zu 8 Infektionen, von denen 3 zum Teilverlust von BTM fuehrten. Die folgendenSpalthauttransplantate heilten zu 94% ein.
Wir stellen retrospektiv 3 Patienten, die stellvertretend aus den 27 von uns behandelten Patienten ausgewählt wurden, vor.

Ergebnisse: Fallvorstellungen
Patient 1, 3 Monate alt, Kontaktverbrennung Oberarm mit Muskelteilverlust
Patient 2, 51 Jahre alt, Kontaktverbrennung, freiliegendes Kniegelenk mit Patellaverlust nach Verlust Gastrocnemius flap
Patient 3, 9 Jahre alt, Flammenverbrennung 60% KOF, Verlust der Zehen und tiefe Verbrennung beider Füße plantar- und dorsalseits
Zusammenfassung: BTM lässt sich vielseitig und relativ kostengünstig (etwa 1:8) in der Behandlung von komplexen Verbrennungen einsetzen. In unserer Erfahrung ist die Infektionsrate deutlich geringer als bei alternativ verwendeten Substraten. Allerdings ist die Maturationsdauer im Durchschnitt länger. In unserem Patientenpool ist die Deckung dauerhaft und die Narbenqualität besser als bei Spalthaut allein. Eine prospektive Multicenter Studie mit Nachuntersuchung ist in den letzten Stufen der Planung.

ABSTRACT

Einflussfaktoren auf die Heilungszeit nach Enzymatischem Debridement

Frank Sander - Unfallkrankenhaus Berlin, Berlin, Germany
Alexander Omankowsky - Unfallkrankenhaus Berlin, Berlin, Germany
Flavia Radke - Unfallkrankenhaus Berlin, Berlin, Germany
Herbert Haller - Senior Medical Consultant at Herbert Haller Medical Consulting, Austria
Bernd Hartmann - Unfallkrankenhaus Berlin, Berlin, Germany

Abstract

Einleitung: Die noninvasive Methode des enzymatischen Verbrennungsdebridements (ED) wurde in mehreren Studien beschrieben und ist mittlerweile weitverbreitet etabliert. Der Einfluss wesentlicher Aspekte des Traumas und der Gesamtbehandlung auf die Abheilungsdauer nach ED ist bislang eher vernachlässigt worden. Faktoren, die die Abheilungszeit beeinflussen sollen in dieser Auswertung dargestellt werden.

Methodik: In den Jahren 2014 und 2015 wurden 52 Patienten mit insgesamt 56 Wunden mit ED behandelt. In einer retrospektiven Analyse wurden präklinische und klinische Daten erhoben. Zwei Gruppen wurden gebildet und bei einer Abheilungszeit von 30 Tagen getrennt.

Ergebnisse: Im Mittel wurde auf 7,0%±6,0%, Median 4,8%, der Körperoberfläche (KOF) der Patienten ED appliziert. Beim Vergleich der beiden Gruppen zeigten sich statistisch signifikante Unterschiede ($p<0,05$) in der Anzahl der Inhalationstraumata, der präklinischen Intubation und Flüssigkeitsgabe, der Art des Verbandsmaterials und des BAUX-Index.

Hochsignifikante Unterschiede ($p<0,01$) wurden in der Rate des nachfolgend operativ zu behandelnden Pseudoeschars nach ED und im modifizierten BAUX-Index (MBI) gefunden. Die meistgebrauchten Deckungsmaterialien nach ED waren eine Polylaktidmembran und Silikon-Auflagen. In der Silikon-Gruppe war der durchschnittliche MBI signifikant höher und die Abheilungszeit langsamer.

Beim Vergleich der Gruppen mit einem höheren als dem mittleren MBI von 67,5 hatten beide Gruppen (Polylaktid und Mepitel) vergleichbare Werte ($p=0,337$). Die Polylaktid-Gruppe hatte dabei mit 43 Tagen eine um fünf Tage kürzere Abheilungszeit ($p=0,2768$). In einer logistischen Regressionsformel (Abheilungstag nach ED = 1,53 + 8,9 * Verband (1=Polylaktid, 2=Silikon) + 0,35 * MBI – 5,15483 * unvollständiges Debridement (1=Ja, 2=Nein) + 7,96 * OP-pflichtiger Pseudoeschar (1=Ja, 2=Nein)) lässt sich der Einfluss der Wundauflage bzw. des Transplantates zeigen.

Keine statistisch signifikanten Unterschiede ($p>0,05$) zwischen den Gruppen konnten für das Patientenalter, die Ätiologie der Verbrennung (Flamme, Verbrühung, Lichtbogen ($p=0,4$), Unfalllokalisation (innen- oder aushäusig), Kaltwassertherapie – ja oder nein, vKOF, prozentualer Anteil tiefdermaler und III°iger Verbrennungen, oder der intensivpflichtigen Patienten, des Zeitpunktes und der Vollständigkeit des ED festgestellt werden.

Schlussfolgerung: Die Abheilungszeit war von Parametern wie präklinische Intubation, Inhalationstrauma, Verbandsmaterialien und der Verbrennungsschwere abhängig. Die Verbandsauswahl im Nachbehandlungsverlauf stellt eine beeinflussbare Größe dar um verbesserte zeitliche Ergebnisse zu erzielen. Dabei zeigt die Polylaktidmembrandeckung Vorteile.

ABSTRACT

Biodegradable Temporising Matrix (BTM) synthetic dermal substitute in the reconstruction of complex wounds and necrotising fasciitis defects

Marcus J. D. Wagstaff - Royal Adelaide Hospital, Adelaide, Australia
Yugesh Caplash - Royal Adelaide Hospital, Adelaide, Australia
John E. Greenwood - Royal Adelaide Hospital, Adelaide, Australia

Abstract

Introduction: Following radical debridement of necrotising fasccitis or complex wound to achieve wound control, cases are frequently managed on burns units as they require complex reconstructions. When skin grafts are used, their contraction can result in contracture of joints, or the neck. On the other hand, reconstruction over exposed bone or vessels using tissue flaps can be bulky, with poor contour definition. Healing of both acute reconstructions, and their donor sites, can be challenging in the physiologically unstable patient. We present our experience of use of BTM as a temporising dermal substitute in seven consecutive cases of necrotising fasciitis and other complex wound scenarios.

Methods: All cases in which BTM has been employed in necrotising fasciitis wound reconstruction have been included. Medical records and operation notes were reviewed retrospectively, including clinical photographs. Photographs were taken of all wounds at each surgery and dressing change. The data collected included demographics, length of stay in hospital, description of defect following serial debridement, indication for BTM, time from implantation to split skin grafting and complications.

We also present cases illustrating the benefits of BTM in complex wounds including traumatic wounds of the lower limb exposing bones, joints and tendons stripped of paratenon; and its limitations such as use over exposed, irradiated, calvarium.

The necrotising fasciitis cohort includes anterior neck defects exposing major vessels (2/7), multiple exposed ribs on the chest wall (2/7), lower limbs crossing knee or ankle joints (3/7) and a lower limb amputation by hip disarticulation (1/7). The mean age was 58 years (31 to 88 years), and the male to female ratio = 3:4. The median inpatient bed days from first debridement to discharge following split skin graft take was 62 days. No BTM was lost and no graft was lost over integrated BTM.

Conclusion: This is the first series of the use of a completely synthetic dermal substitute in necrotising fasciitis wounds. Our data supports previous published evidence that temporising with a dermal substitute is a viable reconstructive option in necrotising fasciitis defects. It is also beneficial in deep and complex traumatic wounds in covering non vital structures such as bone and tendon, as an alternative to vascularised flap or biological dermal substitute reconstruction. It is an inert synthetic scaffold containing no growth factors or bacterial substrates. It is therefore indifferent to the presence of underlying wound infection, however it will also fail to integrate on extensively non-vascularised or irradiated wounds.

ABSTRACT

Zweizeitige Deckung von Spalthaut-Meek-Inseln nach 7–10 Tagen mit einer Polylactid-Membran (Suprathel)

M. Rapp - Klinik für Orthopädie, Unfallchirurgie und Sporttraumatologie, Zentrum für Schwerbrandverletzte Marienhospital Stuttgart, Stuttgart, Germany
R. Schappacher - Klinik für Orthopädie, Unfallchirurgie und Sporttraumatologie, Zentrum für Schwerbrandverletzte Marienhospital Stuttgart, Stuttgart, Germany
U. C. Liener - Klinik für Orthopädie, Unfallchirurgie und Sporttraumatologie, Zentrum für Schwerbrandverletzte Marienhospital Stuttgart, Stuttgart, Germany

Abstract

Hintergrund: Der definitive Wundverschluss großflächiger Verbrennungsareale mit Spalthaut kann aufgrund einer zu geringen Menge an zur Verfügung stehenden Spalthautentnahmestellen oft nur in mehreren Schritten zeitversetzt und verzögert erfolgen. Mit der Meek-Technik können kleine und ungünstig liegende Spenderareal geerntet, auch kleinste Spalthautreste verarbeitet und das angestrebte Expansionsverhältnis der Spalthauttransplantate erreicht werden. Durch diese Technik ist die Spalthautdeckung großflächiger Verbrennungsareale schneller und effizienter möglich. Etwa 7 Tage nach Auftragen der Meek-Sheets sind die Meek-Inseln auf dem Wundgrund adhärent. Je nach Protokoll werden die aufliegenden Nylon-Plissees bereits nach 7 Tagen entfernt und die Meek-Inseln mit einem Wundverband bedeckt. Der dabei angewandte Wundverband sollte die Abheilung der weiter konfluierenden Meek-Inseln unterstützen.

Material und Methoden: Für die Bedeckung der Meek-Inseln nach Entfernung der Nylon-Plissees stehen zahlreiche Wundverbände unterschiedlicher Wundverbandsgruppen zur Verfügung. Diese beeinflussen die Abheilungsrate und die Abheilungsgeschwindigkeit in unterschiedlicher Art und Weise.

In unserer Klinik werden etwa 7 – 10 Tage nach Aufbringen der Meek-Transplantate die Nylon-Plissees entfernt und die Wundareale mit einer Polylactid-Membran (Suprathel™) bedeckt. Je nach Wundheilung kann die Polylactid-Membran (Suprathel™) bis zur Wundheilung auf den weiter konfluierenden Meek-Inseln belassen werden.

Ergebnisse: In unserer Klinik verwenden wir seit etwa 20 Jahren die Meek-Technik zur Deckung großer Verbrennungswunden. Wir verwenden seit 2005 eine Polylactid-Membran (Suprathel™) zur zweizeitigen Abdeckung der Meek-Inseln, die durch zahlreiche Effekte als Aktivator der Wundheilung eine schnellere Abheilung unterstützt und die Rate an Wundinfektionen vermindert. Unserer Erfahrung nach können die Meek-Inseln dadurch geschützter Anwachsen und Konfluieren und damit eine gute und schnellere Wundheilung erzielt werden.

Schlussfolgerung: Nach Entfernung der Nylon-Plissees stellt die zweizeitige Deckung von Meek-Inseln mit einer Polylactid -Membran (Surpathel™) ein gutes Verfahren dar, die diese zu schützen und eine gute Abheilung der Wunden zu erzielen.

ABSTRACT

BTM (Biodegradable Temporising Matrix) as a dermal substitute in acute burns – outcomes and lessons learned from the first twenty patients

Marcus J. D. Wagstaff - Royal Adelaide Hospital, Adelaide, Australia
John E. Greenwood - Royal Adelaide Hospital, Adelaide, Australia

Abstract

Introduction: BTM is a totally synthetic dermal replacement scaffold, composed of a 2mm thick, biodegradable polyurethane foam bonded to a non-biodegradable polyurethane film (seal). In 2014, following our pre-clinical and clinical development programme, we were the first unit using BTM in the management of burn injuries, along with developing protocols for its use. We aim to present our outcomes and experiences from the first twenty consecutive burn cases using BTM, along with the evolution of our practice since its adoption.

Materials and methods: Patients and data were identified via our departmental database. Medical records were retrospectively reviewed, with patient demographics and clinical outcomes being collected. Extensive photographs were taken at each intervention for presentation of qualitative learning points.

Results: 75% of patients were male (n=15) with an age range of 17-94 years, representing total body surface area burn range of 5-75% (mean 33.9% full thickness). Mean %TBSA BTM application was 30.8. Mean time from admission to completion of BTM application was 5 days (± SD=7) for upper limb sites and 10 days (± SD= 11) for lower limb sites. Mean time from application of BTM to completion of grafting was 36 days. Mean length of stay was 99.5 days. Complication rates including BTM loss and graft loss will be presented. Reasons for BTM loss include seroma/haematoma, infection/contamination, early loss of seal due to shear, and failure to integrate due to fat necrosis beneath the dermal substitute.

Conclusion: We have experienced a significant learning curve and increased confidence over time with the use of BTM, finding it safe and effective as a dermal substitute – persisting in the presence of infection and resulting in qualitatively favourable scar outcomes. We have integrated it into our routine management of extensive burns and complex wounds.

ABSTRACT

Studie Dermis

Virginia Galati - Universitätsklinikum Schleswig-Holstein, Campus Lübeck, Lübeck, Germany
Felix Hagen Stang - Universitätsklinikum Schleswig-Holstein, Campus Lübeck, Lübeck, Germany
Tobias Kisch - Universitätsklinikum Schleswig-Holstein, Campus Lübeck, Lübeck, Germany
Peter Mailänder - Universitätsklinikum Schleswig-Holstein, Campus Lübeck, Lübeck, Germany

Abstract

Einleitung: Die Wiederherstellung des Hautmantels nach 2b-gradigen Handverbrennungen erfordert entweder einen synthetischen Hautersatz oder eine Spalthauttransplantation. Die anschließende Narbenbildung, Hautqualität und Hautfunktion spielen eine wichtige Rolle im Berufsleben und im Hinblick auf die Lebensqualität des Patienten.

Material und Methoden: Im Zeitraum von Januar 2013 bis Dezember 2018 wurden in einer retrospektiven Studie die Patienten mit 2b-gradigen Handverbrennungen in unserer Klinik nachuntersucht. In der Nachuntersuchung wurden Hautelastizität mittels Cutometer (Courage-Khazaka, Deutschland) und Hautdurchblutung mittels O2C-Gerät (LEA Medizintechnik GmbH, Deutschland) an betroffener Haut und gesunder Haut gemessen. Außerdem erfolgte die klinische Beurteilung der Narben mittels POSAS- und Vancouver-Scar Scale.

Ergebnisse: Bis zum jetzigen Zeitpunkt sind 65 brandverletzte Patienten nachuntersucht worden. Es ergaben sich 41 Messungen bei Suprathel-behandelten Brandwunden und 42 Messungen bei transplantierten Brandwunden. Eine statistische Zwischenauswertung bei vergleichbaren epidemiologischen Daten zeigt bereits signifikante Unterschiede.

Zusammenfassung: Die Indikation zur operativen Behandlung der 2b-gradigen Handverbrennungen sollte kritisch gestellt und von erfahrenen Operateuren durchgeführt werden.

POSTER

Wundkonditionierung mit Suprathel CW bei Strahlenulcus

Volz S., Sorg H., Krämer R.
Klinik für Plastische, Rekonstruktive und Ästhetische Chirurgie,
Klinikum Westfalen, Knappschaftskrankenhaus Dortmund

FALLBERICHT

Wir präsentieren den Fall einer 88 j. Patientin mit einem tiefen, infizierten belegten Ulcus nach 10 x Bestrahlung mit jeweils 5 Gy eines Plattenepithel-Karzinoms ohne chirurgische Resektion. Konsekutiv kam es zu einer Verschlechterung der Wundsituation unter konservativer Therapie über 10 Monate und ohne Besserung der Wundsituation unter chirurgischem Debridement und anschließender VAC-Therapie ex domo (siehe Abbildung 1). Bei der Patientin war zusätzlich zu dem Strahlenschaden ein Diabetes mellitus, eine Herzinsuffizienz NYHA III, eine Niereninsuffizienz Stadium III sowie eine arterielle Hypertonie als Vorerkankungen bekannt.

Therapie: Wir führten mehrfache Debridements in Narkose (siehe Abbildung 2) und die Wundtherapie mit Suprathel CW durch. Dieses wurde jeweils für 5-7 Tage (siehe Abbildung 3) belassen.

Nach 7 Tagen stationärer Behandlung wurde bei sauberen Wundverhältnissen eine ambulante Weiterbehandlung mit Suprathel CW fortgeführt und dieses regelmäßig gewechselt. Nach 2 Monaten konnten wir eine deutliche Verbesserung der Wundsituation mit Verkleinerung der Wunde, zunehmender Granulation und sauberen Wundverhältnissen unter Suprathel CW erreichen (siehe Abbildung 4), sodass dann die Möglichkeit des Wundverschlusses mittels Spalthauttransplantation bestand (siehe Abbildung 5). Hierdurch konnte die Wunde zur Abheilung gebracht werden. Auch 10 Monate später ist die Wunde weiterhin verschlossen (siehe Abbildung 6).

Schlussfolgerung: Suprathel CW ist auch für Therapie von Wunden die durch einen Strahlentherapieschaden entstanden sind, eine gute Behandlungsoption. Aufgrund der geringen Fallzahl ist eine wissenschaftliche Aufarbeitung dieser Thematik in prospektiv randomisierten Studien eher schwierig. Dennoch sollte durch weitere Fallberichte ein Augenmerk auf diese Therapiemöglichkeit bei anergen Wundsituationen gelegt werden."

Abbildung 1: Infiziertes belegtes Ulcus am lateralen Unterschenkel nach Bestrahlung eines Plattenepithel-Karzinoms mit 50 Gy

Abbildung 2: Ulcus nach Debridement vor 1. Suprathel-CW Anlage

Abbildung 3: Nach 5 Tagen Wundkonditionierung mit Suprathel CW

Abbildung 4: Nach 2 Monaten Wundtherapie mit Suprathel CW

Abbildung 5: 5 Tage nach Spalthauttransplantation

Abbildung 6: 10 Monate post OP

Vorteile der Anwendung von Suprathel® in der Therapie kindlicher Brandverletzungen aus pflegerischer Sicht

Unfallkrankenhaus Berlin

Suprathel® wird in unserem Zentrum seit mehr als 15 Jahren routinemäßig in der Versorgung schwerbrandverletzter Kindern eingesetzt. Es kann als ideale Wundauflage bei IIa° gradigen Verbrühungen und Verbrennungen im Kindesalter bezeichnet werden. Suprathel® wird von uns sowohl in der konservativen Therapie als auch als Wundauflage nach Zellsprühung angewendet. Aus pflegerischer Sicht empfehlen wir einen Verbandswechsel des Überverbandes alle drei Tage, damit das Suprathel® durch das austretende Wundsekret nicht mit dem Überverband verklebt. Das Suprathel® Verbandsregime ist schnell, unaufwendig und schmerzarm.
Konkludierend stellt Suprathel® aus pflegerischer Sicht einen wesentlichen Vorteil in der Versorgung brandverletzter Kinder dar.

Weitere Infos:
Unfallkrankenhaus Berlin
Zentrum für Schwerbrandverletzte mit Plastischer Chirurgie
claudia.belfekroun@ukb.de

POSTER

Abteilung für Plastische und Handchirurgie
Leiter: Univ.-Prof. Dr. med. Adrian Dragu, MHBA

UniversitätsCentrum für Orthopädie und Unfallchirurgie
Universitätsklinikum Carl Gustav Carus Dresden

Universitätsklinikum
Carl Gustav Carus

SUPRATHEL® aus pflegerischer und ärztlicher Sicht.

Feras Taqatqeh, Melanie Keil, Jana Richter, Adrian Dragu

EINLEITUNG:

Der chronische Pflegemangel ist ein alarmierendes Signal und limitierender Faktor in inzwischen allen deutschen Kliniken. Dies führt nicht nur zu Überlastungen der Beschäftigten, sondern zunehmend auch zu Versorgungseinschränkungen für die Patienten. Dies wiederum kann zu Leistungseinbrüchen durch kurzfristige OP-Saalsperrungen bis hin zu partiellen oder gar kompletten Stationsschließungen führen.
Die langfristige pflegerische Überlastung insbesondere auch auf den Stationen kann zu einer Vernachlässigung der hygienischen Sorgfalt und Qualität führen. Dadurch werden u. a. Hygienestrukturen und Maßnahmen reduziert bzw. die Umsetzung z. B. von Hygienemaßnahmen können nicht mehr sichergestellt werden. Insbesondere bei Verbandswechseln von thermisch verletzten Patienten sind aber gerade diese Qualitätskriterien von großer Bedeutung und stellen eine wichtige Komponente einer qualitativ hochwertigen medizinischen Versorgung dar.
Der Therapie von thermisch verletzten Patienten kommt in deutschen Krankenhäusern medizinisch und wirtschaftlich eine immer wichtigere Rolle zuteil.
Die mit Abstand größte Gruppe sind die thermisch verletzten Patienten ohne Zentrumsindikation, die nicht zwangsläufig in Verbrennungszentren behandelt werden welche nicht selten weit mehr als 100 Kilometer vom Wohnort des Patienten liegen. Diese Patientengruppe muss aber trotzdem unbedingt mit hoher medizinischer und pflegerischer Expertise nach den geltenden Standards der Therapie von thermischen Verletzungen behandelt werden.

METHODEN:

In unserer Klinik, welche am 1. Juli 2017 als universitäre eigenständige Abteilung gegründet wurde, wurden bis November 2019 insgesamt 344 thermisch verletzte Patienten, davon 171 stationär behandelt. Es wurden 79 Patienten mit Suprathel® bei Verbrennungsgraden von IIa und IIb therapiert und folgende Endpunkte erfasst: Schmerzen bei Verbandswechseln und in Ruhe (visuelle Analogskala), Juckreiz und Wundexsudat. Subjektive und objektive Qualität der Wunde wurden nach 4 Wochen beurteilt.
Die temporäre Wundauflage mit dem Wirkstoff Polylactid Suprathel® (Polymedics Innovations GmbH, Dekendorf, Deutschland) ist für die Behandlung von oberflächlichen zweitgradigen Verbrennungen ggf. mit drittgradigen Anteilen und auf Spalthautentnahmestellen zugelassen (1),(2).
Diese Wundauflage dient als temporärer Epithelersatz, der innerhalb der ersten 4 Wochen mittels Hydrolyse abgebaut wird. Suprathel® nimmt das Wundexsudat auf und erscheint anschließend transparent. Anschließend erfolgt bei uns das Auflegen von Fettgaze (Jelonet), Verband mit sterilen Kompressen und die Fixierung mit Binden.
Alle Patienten erhielten als Schmerztherapie vor einem gründlichen Débridement (in der Regel mit LAVANOX) der Verbrennungswunden orale Analgetika (in der Regel mit einem NSAR wie Ibuprofen 600mg) oder intravenös Novalgin 1g.
Eine einfachere Handhabung des Suprathels® ist gewährleistet, wenn es erst kurz vor dem Aufbringen aus dem Kühlschrank und aus der Verpackung genommen wird.
Suprathel® wird steril aufgebracht. Die betroffenen Areale werden komplett bedeckt. Nimmt das Suprathel® die Wundexsudate auf kommt es zur Anhaftung auf der Wundfläche. Danach erfolgt das Auflegen von Fettgaze (Jelonet) zur Vermeidung von Verklebungen zwischen dem Suprathel und den nachfolgenden sterilen Kompressen bis zur Reepithelisierung. In der Regel erfolgt nach 48 bis 72 Stunden ein vorsichtiger oberflächlicher Verbandswechsel der Kompressen.
In keinem der 171 stationär behandelten Fällen konnten behandlungsbedürftige Infekte beobachtet werden. Alle Verbandswechsel wurden durch eine examinierte Wundschwester durchgeführt welche insbesondere auf dem Gebiet von thermischen Verletzungen vorab gesondert geschult wurde.
Im weiteren Verlauf ließ sich der ausgetrocknete Suprathel ®-Fettgazeverband von der Wunde abheben bzw. viel im Rahmen der ambulanten Nachsorge von selbst ab.
Danach wurden täglich die entsprechenden Areale mit rückfettenden Cremes, z.B. Bepanthen® behandelt.

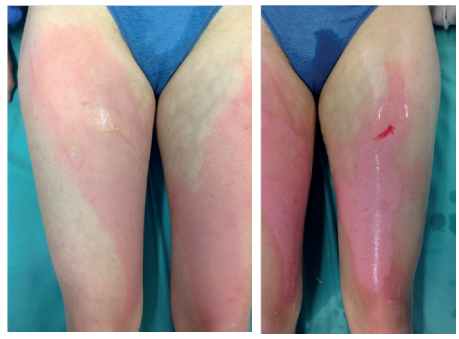

Abbildung 1A und 1B 19- J. Patientin Verbrühung Grad IIa.-IIb beider Oberschenkeln
Die Behandlung hat 3 Wochen gedauert

Abbildung 2 Der Befund 2 Tage nach Aufgtragung von Suprathel®

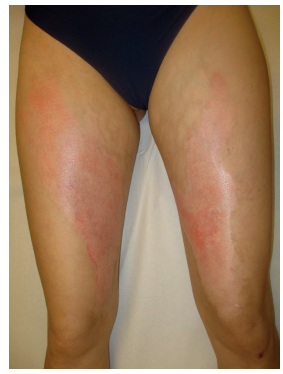

Abbildung 3 3 Wochen nach Beginn der Behandlung.

ERGEBNISSE:

In einem Zeitraum von 28 Monaten (01/2017–11/2019) wurden von insgesamt 171 stationär behandelten thermisch verletzten Patienten 79 Patienten mit Suprathel® prospektiv untersucht. 45 waren männlich, 34 weiblich. Das Alter der Patienten lag im Durchschnitt bei 37,6 Jahren (SD ± 16,8, Min. 15, Max. 84). Die Verbrennung haben sich 35 Patienten durch eine offene Flamme oder heiße Gegenstände. 43 der Patienten haben sich eine Verbrühung zugezogen, eine Person erlitt eine Verätzung.

Von den 79 Patienten, die in die prospektive Studie aufgenommen wurden, waren im Durchschnitt 4,48 % KOF (SD ±4,05, Min. 21%, Max. 0,2%) betroffen.
Ein Phänomen des Nachtiefens der Verbrennung lag bei keinem der Patienten vor. Es trat kein behandlungsbedürftiger Infekt auf.
Die Wundkontrolle erfolgte im Verlauf durch die transparente Suprathel-Schicht, die in der Regel bis zur vollständigen Epithelialisierung verblieb (3), (4), (5).

Es handelte sich in allen 79 Fällen um gemischte 2a und 2b-gradige thermische Verletzungen, sodass keine weitere chirurgische Behandlung erforderlich war. Als Analgetika wurde Ibuprofen 600mg 3mal täglich bzw. bei bestehender Allergie Novalgin 1g viermal täglich gegeben und dies standardmäßig unter Magenschutz mit Pantozol 40mg einmal täglich. Eine Eskalation der Schmerztherapie war in keinem Fall notwendig. Die ambulante Nachbehandlung erfolgte in unserer Verbrennungssprechstunde.

SCHLUSSFOLGERUNG:

Suprathel® wird als einmaliger temporärer Epithelersatz auf Milchsäurebasis zur Förderung der Reepithelialisierung verwendet (5). In der vorliegenden Arbeit werden unsere interprofessionellen Erfahrungen und Ergebnisse nach Auswertung eines 28-monatigen Zeitraumes mit Brandverletzten unter Anwendung von Suprathel® an verschiedenen Körperregionen aus ärztlicher und pflegerischer Sicht in einer universitären Einrichtung präsentiert.
Unsere bisher gewonnenen Erfahrungen haben gezeigt, dass insbesondere der Verbandswechsel bei Patienten mit thermischen Verletzungen einen besonders hohen Aufwand an Personal, Zeit und Organisation erfordert.
Durch die Anwendung von Suprathel® kann die Behandlung von thermisch Verletzten mit aufwendiger und spezieller Wundversorgung, insbesondere aus pflegerischer Sicht, bei einfacher Handhabung des Verbandes nach entsprechender Einweisung und Schulung, den Verbrauch der ohnehin limitierten personellen Ressourcen deutlich verringern. Dies vereinfacht nicht nur die Therapieabläufe und erhöht dadurch die Akzeptanz durch das Pflegepersonal, sondern verbessert auch die Versorgungsqualität. Schlussendlich schafft man dadurch aber auch ökonomische Spielräume für die Verantwortlichen, welche dann ggf. einfacher Lösungsansätze für das Problem des chronischen Pflegemangels finden können.

Literatur:

1. Uhlig C, Rapp M, Hartmann B, Hierlemann H, Planck H, Dittel KK (2007) Suprathel - An innovative, resorbable skin substitute for the treatment of burn victims. Burns 33, 2:221-229

2. Schwarze H, Küntscher M, Uhlig C, Hierlemann H, Prantl L, Noack N, Hartmann B (2007) Suprathel, a new skin substitute, in the management of donor sites of split-thickness skin grafts: results of a clinical study. Burns 33, 7:850-854

3. Schwarze H, Küntscher M, Uhlig C, Hierlemann H, Prantl L, Ottomann C, Hartmann B. Suprathel, a new skin substitute, in the management of partial-thickness burn wounds: results of a clinical study. Ann Plast Surg. 2008;60(2):181-5. DOI: 10.1097/SAP.0b013e318056bbf6

4. Uhlig C, Hierlemann H, Dittel KK. Actual strategies in the treatment of severe burns - considering modern skin substitutes. Osteo Trauma Care. 2007;15(1):2-7. DOI: 10.1055/s-2007-970573

5. Uhlig C, Rapp M, Dittel KK. Neue Strategien zur Behandlung thermisch geschädigter Hände unter Berücksichtigung des Epithelersatzes Suprathel® [New strategies for the treatment of thermally injured hands with regard to the epithelial substitute Suprathel®]. Handchir Mikrochir Plast Chir. 2007;39(5):314-9. DOI: 10.1055/s-2007-965234

POSTER

Bergmannstrost
BG Klinikum Halle

Suprathel – die Membran die retten kann

Treptow, Pöhl, Blaschczok, Weigt

Klinik für Plastische Chirurgie / Brandverletztenzentrum BG Klinikum Bergmannstrost Halle

Unfallhergang / Diagnose

- Bei Reinigungsarbeiten im Kesselwagen unvorhergesehener Dampfaustritt
- Brandverletzter Patient 34% Körperoberfläche, 2a-2b°ig verbrüht, nach Bronchoskopie kein Hinweis auf Inhalationstrauma

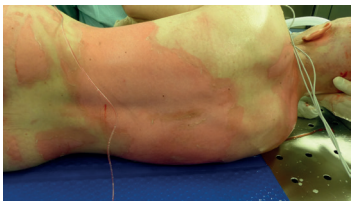

Verlauf

- Aufnahmebad mit Dermabrasio und Bronchoskopie, Wundversorgung mittels Seraseptverbänden
- Tangentiales Debridement und Auflage von Suprathel am 3. Behandlungstag
- Toxisches Inhalationstrauma mit Ausbildung eines Acute Respiratory Distress Syndrome und klinisches Vollbild einer Sepsis
- Verlegung in Kooperationsklinik zur Extrakorporalen Membranoxygenierung
- Wundregime: anfangs täglich, später zweitägiger Wechsel des Schutzverbandes durch Pflegende und Ärzte des Brandverletztenzentrums in der Kooperationsklinik
- Rückverlegung in Brandverletztenzentrum am 36.Behandlungstag

Ergebnis

- Unter Suprathel sichere Heilung der operierten 2a-2b°-igen Areale
- Im folgenden Heilverfahren wurden die Restdefekte versorgt und gepflegt.
- Mit stabilen Hautverhältnissen wurde der Patient am 51.Behandlungstag in die Frührehabilitation der Moritz-Klinik Bad Klosterlausnitz verlegt.

Fazit

Die komplikationsarme Versorgung mit Suprathel ermöglichte die Wundheilung und Mitbehandlung durch Pflegende und Ärzte außerhalb des Brandverletztenzentrums, welche nicht täglich mit der Behandlung von Brandwunden konfrontiert sind.

Suprathel - die Membran die gerettet hat.

MA-P-Newsletter DAV-DE-2020-05-FIN

Korrespondenzdaten:
Name, Klinik für Plastische Chirurgie / Brandverletztenzentrum BG Klinikum Bergmannstrost
BG Klinikum Bergmannstrost Halle
E-Mail: Treptow, Pöhl, Blaschzok, Weigt@bergmannstrost.de